

De rol van de scleralens bij facialisparsese na verwijdering brughoektumor

H.M.Otten, E.S.Visser en R.A.v.Dijk (Nijmegen, Canisius-Wilhelmina Ziekenhuis)

Inleiding

Een brughoektumor is een goedaardige zenuwschedetumor (vestibulair schwannoom) van de achtste hersenzenuw gelegen aan de schedelbasis in de brughoek tussen de pons (brug) en de kleine hersenen. De tumor kan behandeld worden door middel van bestraling of operatieve verwijdering. Complicaties na behandeling komen voort uit, al dan niet gedeeltelijk disfunctioneren van de drie hersenzenuwen die zich bevinden in dit gebied, nl. de nervus acusticus, nervus trigeminus en de nervus facialis. Bekende complicaties zijn ondermeer verlies van de gehoorsfunctie, stoornissen van het evenwicht, de slikfunctie en hersenvochtcirculatie, en asymmetrie in de motoriek, waaronder het niet goed kunnen sluiten van oog en mond.^{1,2} De zevende en achtste hersenzenuw liggen dicht bij elkaar in de inwendige gehoorgang en om die reden kan de behandeling in een facialisparsese resulteren, wat kan leiden tot keratitis lagophthalmus met corneaerosies en/of cornealittekens.

Methode

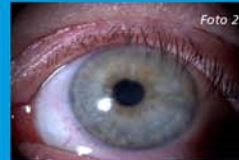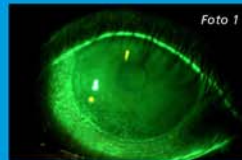
Scleralenzen bieden de mogelijkheid om het oog continue te bevochtigen en kunnen vroeg als hulpmiddel ingezet worden. Hierbij wordt de vorming van littekens in de cornea tegengegaan en het eventueel ontstane irregulaire astigmatisme gecorrigeerd. Bovendien worden klachten over droge ogen, pijn en fotofobie bestreden.³⁻¹¹ De scleralenzen worden gemaakt van hoogzuurstofdoorlatend materiaal (Equalens II, Polymer Technology, Dk 85 ISO/Fatt methode). Ze worden aangemeten met een vochtlaag tussen de cornea en de scleralens, de corneale clearance. De clearance is 0,2-0,3 mm diep en is begrensd net over de limbuszone.

Resultaat

Een drietal patiënten is aangepast met scleralenzen na het ontstaan van keratitis lagophthalmus t.g.v. operatief verwijderen van een brughoektumor.

Casus 1

Een 63-jarige vrouw waarbij de brughoektumor operatief verwijderd is in 2004 presenteert zich met keratitis lagophthalmus OS. De historie vermeldt het plaatsen en verwijderen van een goudplaatje in het bovenooglid. De visus is 0.6 met gebruik van Oculentum Simplex gedurende de dag en een horlogeglasverband voor de nacht. Een scleralens wordt sinds 2004 gedragen gedurende 17 uur per dag. Dankzij het herstel van het hoornvliesoppervlak is de visus geleidelijk gestegen naar 1.0, is de pijn sterk gereduceerd en zijn de fotofobieklachten duidelijk afgenomen. Voor de nacht wordt Thilotears gebruikt met een horlogeglasverband wat direct na uitnemen van de lens wordt aangebracht.



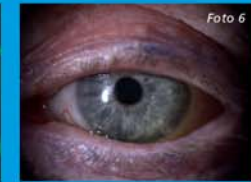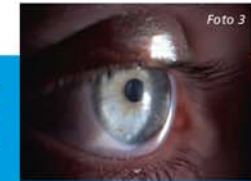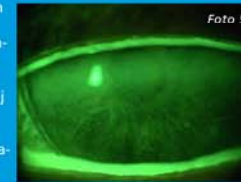- 1) Pat.1 Punctata t.g.v.keratitis lagophthalmus
- 2) Pat.1 Scleralens in situ
- 3) Pat.2 Scleralens in situ
- 4) Pat.2 Corneale clearance bij scleralens
- 5) Pat.3 Punctata t.g.v.keratitis lagophthalmus
- 6) Pat.4 Scleralens in situ

Casus 2

Een 30 jarige vrouw met brughoektumor is geopereerd in 2005 en ontwikkelde hierdoor rechts een facialisparsese met keratitis lagophthalmus en een hyposensibiliteit van de cornea. Een goudplaatje is in het bovenooglid aangebracht om het sluiten voor de nacht te bevorderen. Door de toepassing van een scleralens was een voorgestelde tarsorafie wegens ernstige symptomen van droge ogen en fotofobie niet nodig. Zij draagt de scleralens 16-17 uur per dag en is zeer opgelucht door forse vermindering van de klachten. De visus is gestegen van 0,4 naar 1.0 en is het cosmetisch aspect duidelijk verbeterd. Wegens afwezigheid van de knipperfunctie ontstaat debris op de voorzijde van de lens waarvoor overdag Clens-100 (een eiwitoplosser) wordt gedruppeld en reinigt zij de lens 1-2 keer tussentijds. Voor de nacht wordt Vidisic edo gel gebruikt.

Casus 3

Een vrouw van 68 jaar met keratitis lagophthalmus na het verwijderen van een brughoektumor in 1990 draagt sinds die tijd 16 uur per dag een scleralens. De klachten over droge ogen en pijn zijn hierdoor verdwenen. De visus was aanvankelijk 0.8 en is verbeterd tot 1.0 Overdag gebruikt zij enkele malen Hyabak bevochtiging druppels en voor de nacht volstaat het gebruik van Oculotect gel omdat het oog bij het slapen redelijk goed sluit.



Discussie

- 1) Patiënten met een brughoektumor worden meestal verwezen naar een neurochirurg en/of KNO arts. De ontstane oogheelkundige problemen na behandeling hebben vaak minder aandacht. Mede hierdoor is er na een operatie vaak minder aandacht voor oogheelkundige problemen. Na de behandeling kan de sluitfunctie van een oog aangedaan zijn waarbij vaak niet tijdig genoeg begonnen wordt met het bevochtigen van het corneaoppervlak. Multidisciplinaire samenwerking is hier van belang.³
- 2) Bij keratitis lagophthalmus is aangemeten van een scleralens met corneale clearance, een vochtlaag tussen cornea en lens, geïndiceerd:³⁻¹¹. De vochtlaag zorgt voor een goede constante bevochtiging, bandage en bescherming van de cornea. De scleralens corrigeert de corneale irregulariteiten ontstaan door staining of littekens waardoor de visus verbeteren.
- Door toepassing van de scleralens kan de cornea worden behouden, de pijn en fotofobie verminderen en ontstaat door de re-epithelialisatie een meer stabiele visus.
- 3) Ter voorkoming van keratitis lagophthalmus na behandeling van een brughoektumor kan al bij onvoldoende bevochtiging van het corneaoppervlak een scleralens worden aangemeten.
- 4) De bevochtiging van de scleralens aan de voorzijde is door onvoldedige knipperslag soms matig waardoor de lens vervuild kan raken met proteïneaanlag. Gebruik van bevochtigingsmiddelen, eiwitreinigers en regelmatig vervanging van de lens zijn noodzakelijk.

Referenties

- 1) www.brughoektumor.nl
- 2) www.nemk.org
- 3) Visser, E.S. Geen lang te veer. Contact Lens Nieuws Nederland; Augustus 2009
- 4) Otten, H.M. Schelldorm als hulpmiddel bij de laagproze Aquagen Defoliant Dry Eye (ADDE) visus verlies door Contactlensopacities, Opticiens en Optometristen 2005; 4, 6-9
- 5) Visser, E.S., Visser, R., van Lee, H.J.J. and Otten, H.M. Modern Scleral Lenses Part 1: Clinical Features. Eye & Contact Lens 2007; 33(1): 13-20
- 6) Kisk, J.H.C., Visser, R. Treatment of ocular disorders and dry eyes with high-gas-permeable scleral lenses. Cornea 1992; 11:518-22
- 7) Rubin, K.W., Buckley, R.J. A study of 530 patients referred for RGP scleral contact lens assessment. Cornea 1997; 16:612-27
- 8) Tan D.H.T., Pullum K.W., Buckley R.J. Medical applications of scleral contact lenses. 2. Gas permeable scleral contact lenses. Cornea 1995; 14: 130-7
- 9) Romano-Rangel, C., Smanou, F., Colton, J. et al. Gas permeable scleral contact lens therapy in ocular surface disease. Am J Ophthalmol 2000; 130:25-32

- 10) Rosenthal, P., Costau, A. A fluid-ventilated, gas-permeable scleral contact lens is an effective option for managing severe ocular surface disease and many corneal disorders that would otherwise require penetrating keratoplasty. Eye Contact Lens 2005; 31: 130-4
- 11) Visser, E.S. and Visser, R. Case Report: Bitorische scleralens bij keratitis sicca. Visus verlies door Contactlensopacities, Opticiens en Optometristen 2002; 2, 92-95



Canisius-Wilhelmina Ziekenhuis

